

# スポーツ損傷シリーズ

## 6. 膝前十字靭帯損傷



監修  
日本整形外科スポーツ医学会広報委員会



制作  
三井製薬株式会社



# 6. 膝前十字靭帯損傷

## ● 発症 ●

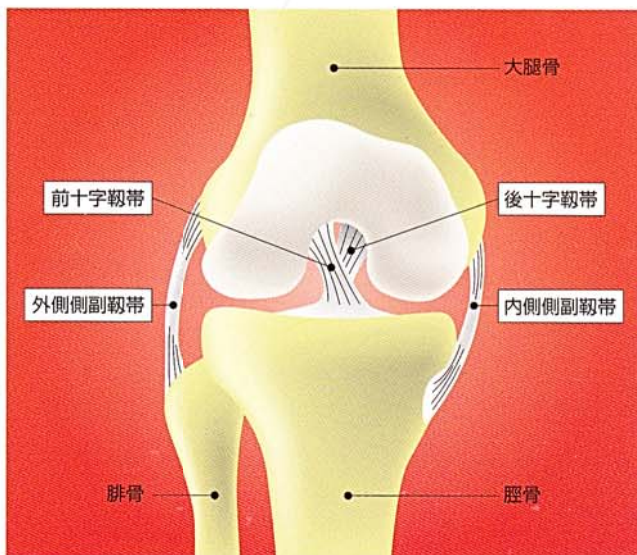
膝前十字靭帯損傷は、サッカーやラグビーなどのコンタクトスポーツにおいて相手チームの選手にタックルをされて膝をひねったり、バレーボールのジャンプの着地やバスケットボールでの急な方向転換などで膝に過度の負担がかかった時に生じます。スキーなどでも多い膝の「けが」です。受傷後痛みが生じ、しだいに膝が腫れてきます。



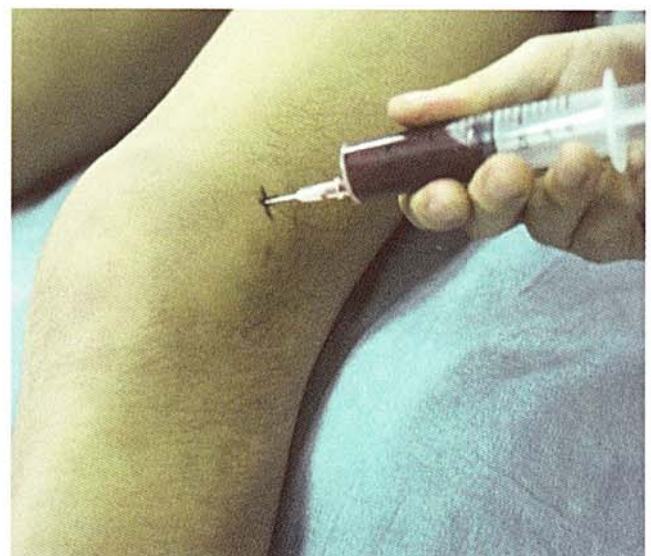## ● 病態 ●

膝には4本の靭帯があり関節の動きをコントロールしています。それらが耐えられる以上の力が加わると靭帯が切れます。前十字靭帯は膝の関節の中にあるので、切れるとそこからの出血が関節にたまるのが特徴です。

診断には徒手的診察が重要です。補助的診断法としてMRIが役に立つことが多いです。



膝の靭帯(右膝を前方から見たところ)



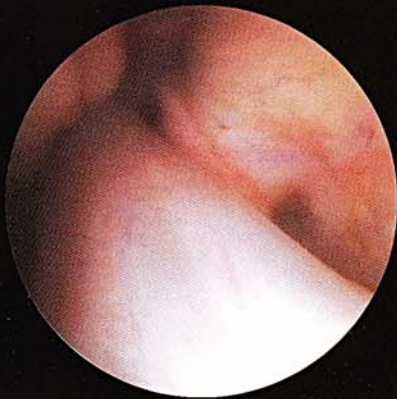膝にたまった血液をぬいているところ



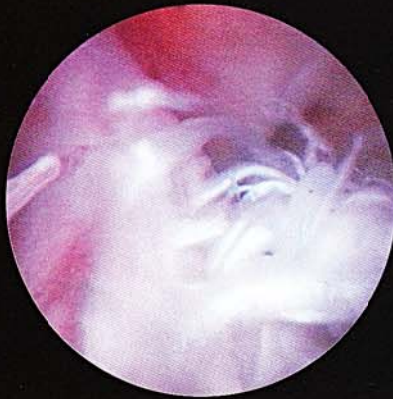## ● 治療 ●

損傷した前十字靭帯はギプス固定などでは治りません。損傷後1ヶ月ほどで痛みはとれ、日常生活には支障がなくなることがほとんどですが、それは損傷に伴う炎症が落ちついたのにすぎず、靭帯は切れたままです。スポーツを行わない人ではそのままの状態でも支障がない場合もありますが、スポーツの続行を希望する人には手術を勧めます。近くの腱を採取して靭帯を再建するのが一般的です。

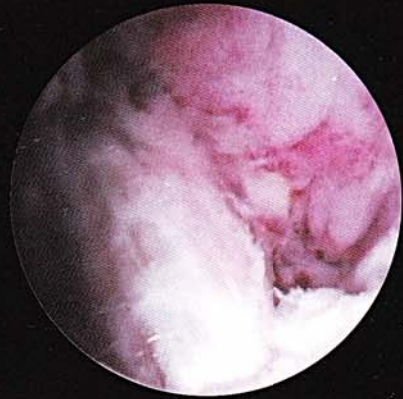### 関節鏡写真



正常の前十字靭帯



断裂した前十字靭帯

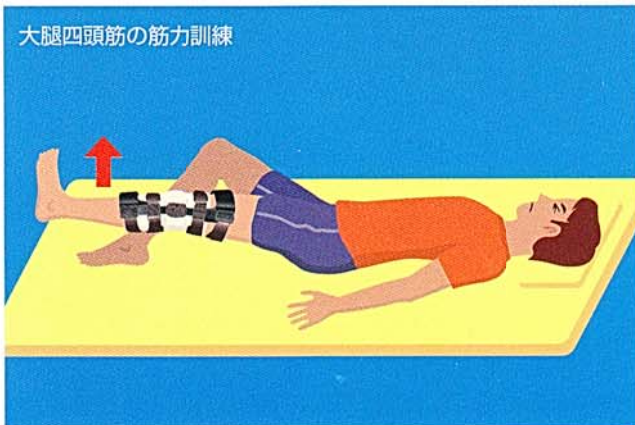


再建した前十字靭帯

## ● スポーツ復帰 ●

手術後は関節や筋肉の運動などの術後療法(リハビリテーション)が重要です。スポーツ復帰までには通常6ヶ月以上かかります。

### 大腿四頭筋の筋力訓練



### ハムストリングの筋力訓練

