

スポーツ損傷シリーズ

17.股関節インピンジメント



監修
日本整形外科スポーツ医学会広報委員会

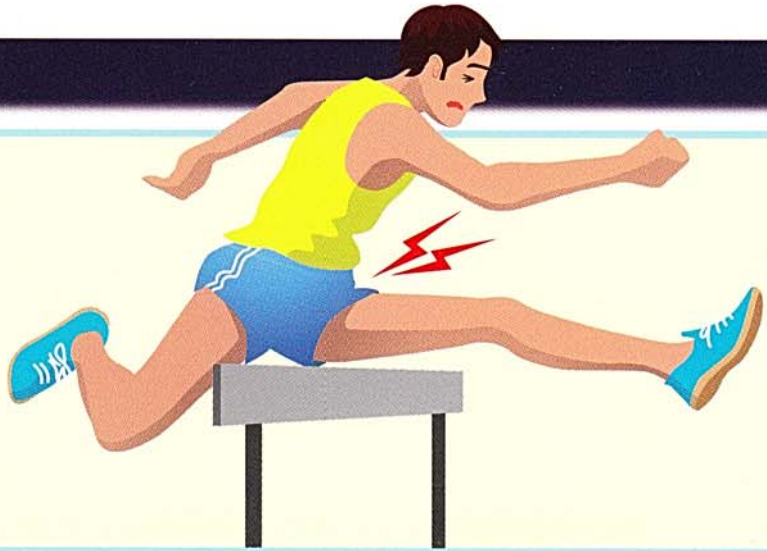

制作
三笥製薬株式会社

17. 股関節インピンジメント

● 発症 ●

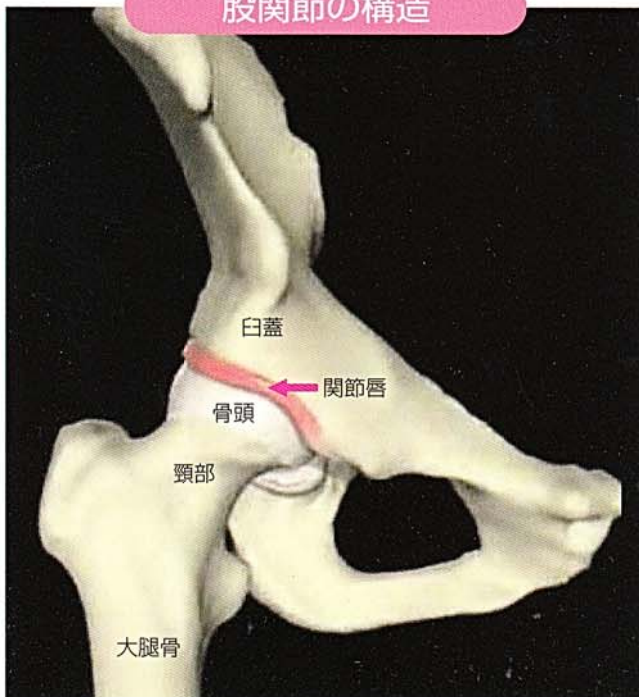
股関節のスポーツ障害は、他の関節に比べて多くありません。しかし、股関節を過度に屈曲させることが多いスポーツでは、しゃがんだり、あぐらをかくような姿勢で痛みを感じるようになった時にはこの障害である可能性があります。



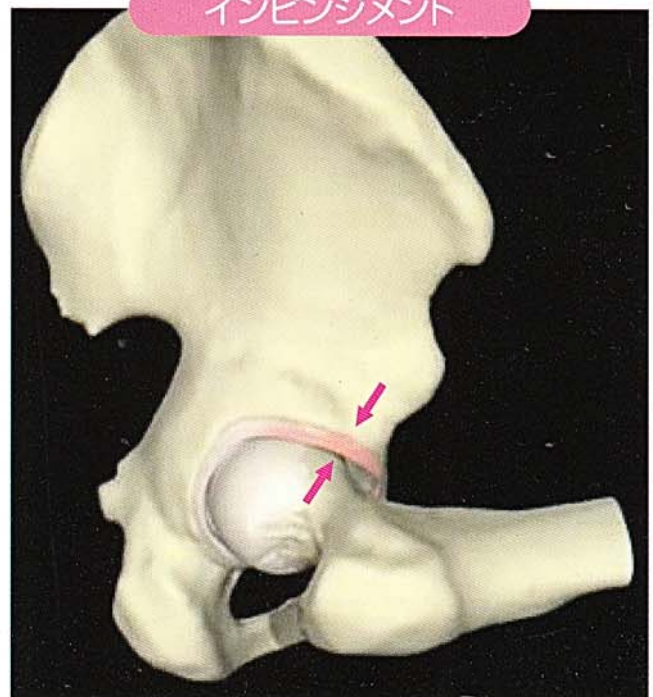
● 病態 ●

股関節は大腿骨頭という凸の部分と、臼蓋という凹の部分からなる関節で、比較的自由に動きます。その安定性を保っているのは股関節周囲にある靭帯や筋肉ですが、臼蓋の周囲にある関節唇も安定性を保つ上で重要な働きをしています。関節唇は線維性の軟骨からなっており、神経も豊富で、股関節の動きを察知するセンサーとしても働いています。過度に股関節の屈曲を繰り返すと大腿骨頸部と臼蓋が衝突(インピンジメント)し、関節唇が損傷したり、骨や軟骨にも変化が及ぶことができます。

股関節の構造



インピンジメント

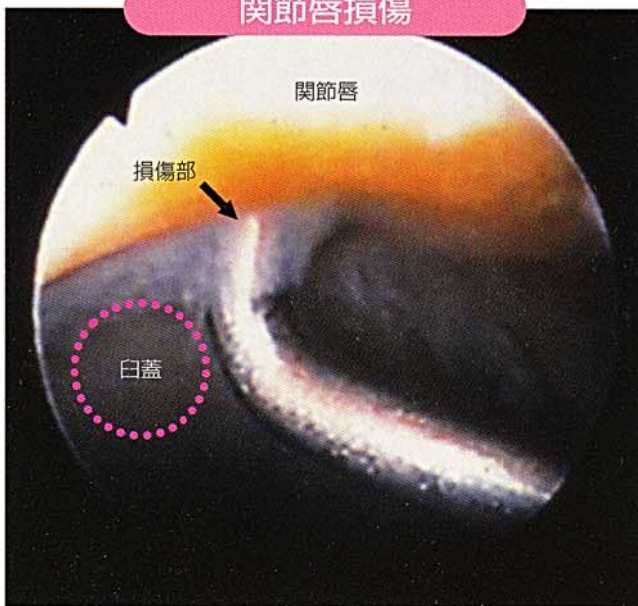


● 診断と治療 ●

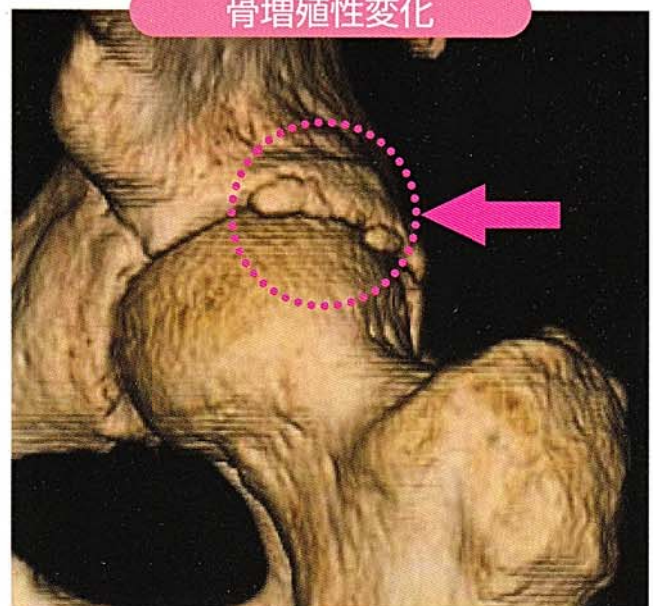
膝を抱え込むように股関節を内側へ過屈曲させたり、仰向けであぐらを組むようにした時に痛みを生じることが多いです。普通のX線写真で判らない場合も多く、CTやMRI検査が行われ、関節鏡が必要な場合もあります。

運動をひかえ、薬物療法や関節内注射で痛みがとれることが多いのですが、時に手術が必要な場合があります。

関節唇損傷



骨増殖性変化



● スポーツ復帰 ●

障害の程度と治療の方法によってスポーツ復帰までの時間が異なりますが、股関節周囲筋のストレッチと、外転筋を中心とした筋力を十分鍛えることが重要です。

股関節屈筋、膝伸展筋力訓練



股関節外転筋力訓練

